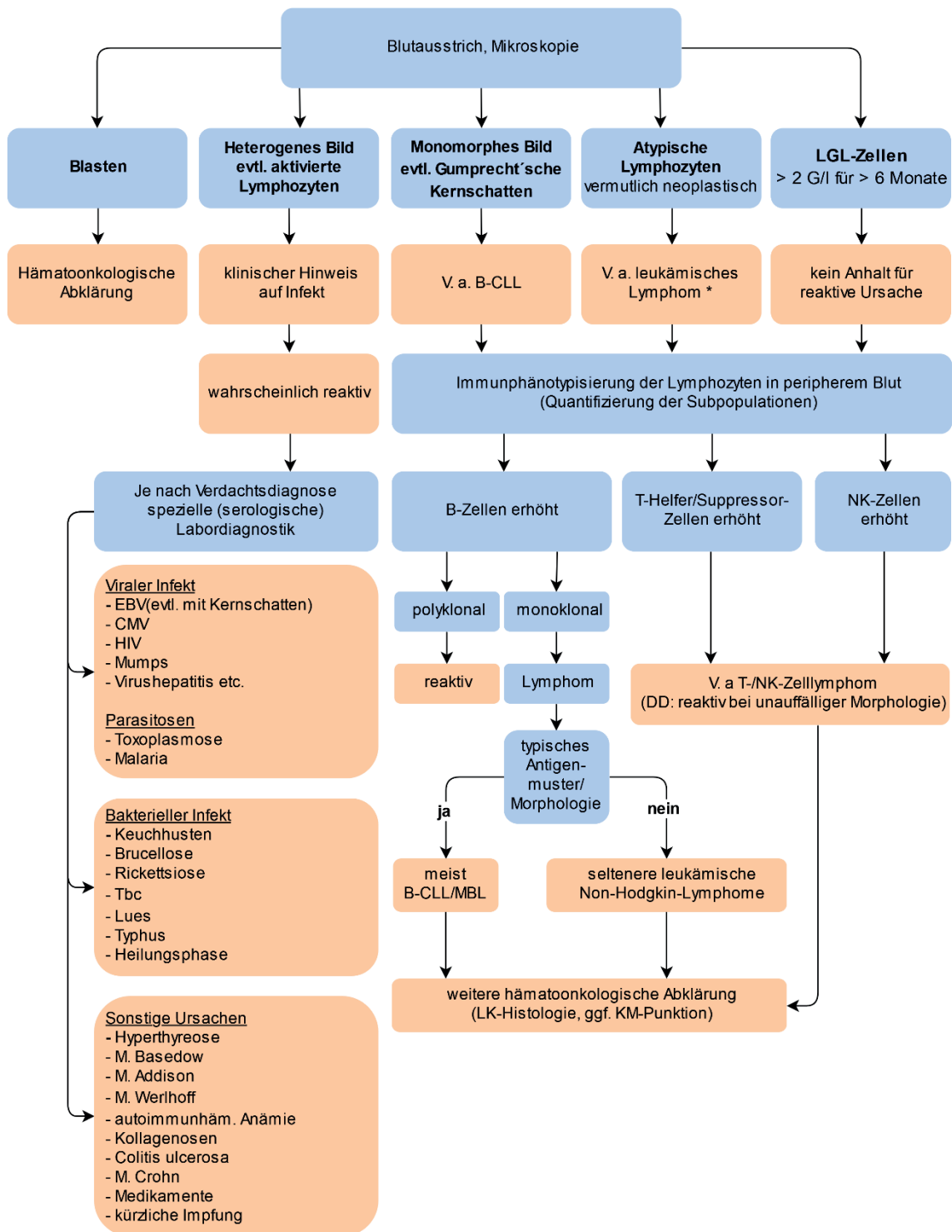


Lymphozytose



* bei typischer Morphologie
 - Prolymphozytenleukämie
 - Haarzell-Leukämie
 - Sézary-Syndrom
 - Adulte TLL
 - ...